

Traitement endodontique

Pour assurer la qualité du traitement des maladies de la pulpe et du péri-apex (traitement endodontique, T.E.) et réduire les échecs thérapeutiques (infections péri-apicales), la HAS a établi des recommandations pratiques à partir de l'analyse d'études in vivo et de la consultation de deux groupes d'experts.

INDICATIONS ET CONTRE-INDICATIONS DU T.E.

■ Indications

- Pulpite irréversible ou pulpe nécrosée avec ou sans signes cliniques et/ou radiographiques de parodontite apicale.
- Pulpe vivante dans les cas suivants : pronostic défavorable de la vitalité pulpaire, probabilité élevée d'exposition pulpaire au cours de la restauration coronaire n'autorisant pas le coiffage direct, amputation radiculaire ou hémisection.

■ Contre-indications

- Contre-indications médicales :
 - ▶ formelle : cardiopathie à haut risque d'endocardite infectieuse si la pulpe est nécrosée.
 - ▶ relative : cardiopathie à haut risque d'endocardite infectieuse si la dent est vivante et cardiopathie à risque moins élevé dans tous les cas. Chez ces patients, les soins endodontiques ne doivent être réalisés que si trois conditions sont remplies : champ opératoire étanche [digue], totalité de l'endodonte accessible, réalisation en une seule séance.
- Dent sans avenir fonctionnel, ne pouvant être restaurée de manière durable.
- Dent avec un support parodontal insuffisant.

LA RADIOGRAPHIE AU COURS DU T.E.

Le traitement endodontique requiert au moins trois radiographies : pré-opératoire, per et post-opératoire.

- **Le ou les clichés pré-opératoires** renseignent sur l'anatomie canalaire et l'intégrité du parodonte. Ces clichés constituent aussi un élément de référence sur l'état de la dent avant traitement.
- **Le ou les clichés per-opératoires** permettent de contrôler les phases du traitement : estimation et contrôle de la longueur de travail lime en place, contrôle de l'ajustage du maître-cône avant obturation. Le nombre de clichés peut être réduit par l'utilisation de localisateurs électroniques d'apex.
- **Le cliché post-opératoire** permet de contrôler la qualité de l'obturation et constitue un élément de référence pour le suivi du patient.

PRÉPARATION CANALAIRE

L'efficacité des instruments Nickel-Titane (Ni-Ti) pour améliorer la préparation canalaire et réduire le temps de travail est démontrée. Cependant, **il est indispensable que le praticien se forme aux principes d'utilisation de tous les instruments rotatifs** afin d'éviter les mauvaises manipulations pouvant générer des fractures.

Les études confirment l'activité antibactérienne de l'hypochlorite de sodium en solution d'irrigation.

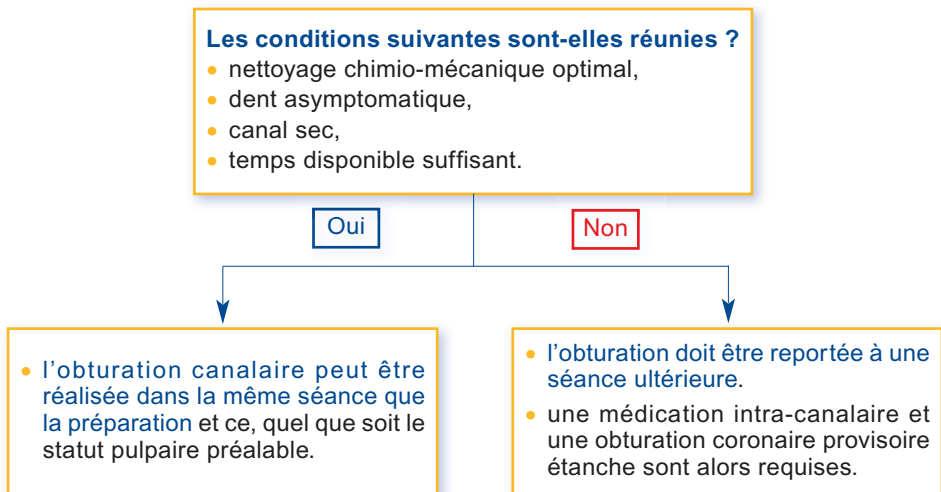
■ Pré-requis avant toute préparation canalaire

- analyse du cliché radiographique pré-opératoire ;
- préparation de la dent au traitement (suppression des caries, restauration pré-endodontique éventuelle, ajustage de l'occlusion...) ;
- isolation de la dent avec pose de la digue ;
- préparation de la cavité d'accès (visualisation et accès à tous les canaux) ;
- détermination radiographique de la longueur de travail au niveau du foramen apical.

■ Étapes de la préparation

- irrigation préalable de la cavité d'accès avec une solution d'hypochlorite de sodium (2,5 %) ;
- exploration initiale manuelle avec un instrument stérile ;
- mise en forme conique régulière avec irrigation abondante (1 ml de solution) renouvelée entre chaque passage d'instrument ;
- rinçage final avec solution d'EDTA puis avec l'hypochlorite, séchage.

■ Nombre de séances



OBTURATION CANALAIRE

Les études ne permettent pas de tirer des conclusions valides sur la supériorité d'une technique par rapport à une autre (latérale à froid ou verticale à chaud).

Les résultats soulignent toutefois **l'importance du niveau de l'obturation apicale comme facteur pronostique du traitement**, ce niveau étant étroitement lié au respect de la longueur de travail durant la préparation.

■ **Les étapes de l'obturation** sont les suivantes :

- ajustage du maître cône stérile à la longueur de travail, contrôle radiographique puis séchage ;
- mise en place d'un film de ciment biocompatible (les ciments contenant des composants organiques comme les aldéhydes et les corticoïdes sont à exclure) ;
- compactage de la gutta-percha et contrôle radiographique de la qualité de l'obturation ;
- obturation coronaire étanche ;
- dans tous les cas, **la restauration coronaire définitive doit être réalisée le plus tôt possible après l'obturation radiculaire**, afin de maintenir hermétiques couronne et racine.

T.E. SUR DENT PERMANENTE IMMATURE

■ **Pulpe vivante**

- Pulpotomie partielle ou cervicale (suppression de la pulpe enflammée ou malade jusqu'au niveau supposé de la pulpe cliniquement saine) pour préserver la vitalité pulpaire.
- Application d'un produit de coiffage, Ca(OH)_2 ou MTA¹, sur une épaisseur de 2 à 3 mm pour recouvrir tout le moignon pulpaire.
- Restauration de la dent avec un matériau résistant étanche pour éviter toute contamination ultérieure.

- Évaluation clinique et radiographique à intervalles réguliers sur plusieurs années.

Maintien de la vitalité pulpaire ?

Oui

Non

- **Apexogénèse** : développement radiculaire et fermeture apicale.

- **Traitement de la pulpe nécrosée** (voir page suivante).

■ Pulpe nécrosée

La maturation et le développement radiculaire ne peuvent se poursuivre ; il est indiqué de recourir à la procédure d'**apexification**, qui exige un plateau technique adéquat et une bonne maîtrise de l'acte.

